231/01/18

UNIVERSITE DE TIZI-OUZOU
FACULTE DE MEDECINE

COURS DE NEUROCHIRURGIE
4ème année médecine

Malformations De La Charnière Occipito-Vertébrale

DR : OSMANI NABILA

Année : 2017-2018

1/11 m.ch.o.v

PLAN

I/Introduction

II/Rappel anatomique

III/Sémiologie clinique

IV/Moyens d'imagerie

Malformations osseuses majeures

1/Invagination (impression) basilaire

2/Occipitalisation de l'atlas

3/Malformations de l'axis

4 / Odontoïde mobile

5/Luxation congénitale C1-C2

Malformations osseuses mineures

Malformations du névraxe

I/Les malformations de Chiari

Malformation de Chiari type I

Malformation de Chiari type II

Malformation de Chiari type III

La syringomyélie

TRAITEMENT

II/La malformation de Dandy-Walker (MDW)

Conclusion

I/Introduction

Les malformations de la jonction cervico-occipitale regroupent d'une part, les malformations **osseuses** majeures et mineures et d'autre part, les malformations du **névraxe**. Elles sont diverses et souvent associées entre elles.

L'expression clinique est très polymorphe, expliquée par la richesse anatomique de cette région

L'imagerie moderne a totalement modifié l'approche diagnostique, la TDM et l'IRM étant devenues les deux techniques de référence pour l'étude de la charnière cervico-occipitale

II/Rappel anatomique

La charnière cervico-occipitale est constituée sur le plan osseux par l'empilement de l'os occipital, de l'atlas (C1) et de l'axis (C2), sur le plan ligamentaire par des ligaments qui solidarisent la base du crâne aux deux premières vertèbres cervicales et sur le plan neurologique par la jonction bulbo-médullaire.



III/Sémiologie clinique

Polymorphisme clinique sans parallélisme entre le type de la malformation et la gravité du tableau clinique

Sans prédominance d'âge : allant de la période néonatale à un âge adulte très avancé .

L'expression clinique peut rester asymptomatique, apparaître de façon aigüe suite à un traumatisme ou de façon progressive

L'association à des anomalies physiques est fréquente : <u>brièveté du cou, implantation basse des cheveux, limitation des mouvements du cou, asymétrie faciale, scoliose...</u>

Signes cervicaux : algies, torticolis...

Syndrome cérébello-bulbaire

Syndrome vestibulaire, syndrome syringomyélique, syndrome d'hypertension intracrânienne

Atteinte des nerfs crâniens : dysphagie, paralysie du voile du palais...

Syndrome pyramidal : déficit moteur non-spécifique, tétra-parésie

Trouble de la sensibilité : épicritique et profonde

3/11 M. ch. o. V

IV/Moyens d'imagerie

- **Tomodensitométrie** : reconstruction multi-planaires et tridimensionnelles +++ permet de faire des mesures et de localiser des repères difficiles à apprécier sur les radiographies standards .

- **Imagerie par Résonnance Magnétique** : représente l'imagerie de choix pour l'étude du névraxe et du rapport contenant-contenu au niveau de la jonction bulbo-médullaire, permet de déceler les répercutions neurologiques de la malformation osseuse et de faire une étude dynamique en flexion/extension voire en rotation ainsi que l' étude des structures ligamentaires .

- **Repères et mesures**

La craniométrie de la charnière cervico-occipitale fondée sur de multiples lignes, mensurations et repères, apprécie les déformations et les déplacements dans trois directions : antéro-postérieure, ascendante-descendante (cranio-caudale) et transversale .

- **Ligne de Chamberlain** : unit le bord postérieur du palais osseux au bord postérieur du trou occipital. A l'état normal, le sommet de l'odontoïde et l'arc antérieur de l'atlas restent au-dessous de cette ligne
- **Ligne de MacGregor (2)** : est utilisée en cas de difficulté à situer le bord postérieur du trou occipital. Cette ligne s'étend entre le bord postérieur du palais osseux et le point le plus déclive de l'écaille occipitale. Tout déplacement du sommet de l'odontoïde de plus de 5 mm au-dessus de cette ligne est considérée comme pathologique
- **Ligne basilaire de Wackenheim** : elle prolonge vers le bas la tangente au clivus, affleure chez un sujet normal le bord supérieur de l'odontoïde. Elle apprécie le déplacement antéro-postérieur de l'odontoïde
- **Ligne bi-mastoïdienne (1)** : obtenue en réunissant la pointe des mastoïdes. Elle passe normalement par les articulations occipito-atloïdiennes (3) et la pointe de l'odontoïde qui peut la dépasser de quelques millimètres
- **Ligne bi-digastrique (2)** : obtenue en réunissant les deux rainures digastriques (union mastoïde et bas du crâne), passe normalement 1,5 cm au-dessus des articulations occipito-atloïdiennes et du somment de l'odontoïde

Nasion (1) selle turcique (2) clivus (3) écaille occipitale (4) bord postérieur du palais dur (5) arc antérieur de l'atlas (6) arc postérieur de l'atlas (7) apophyse odontoïde (8) bulbe (9) moelle cervicale (10) obex (11)

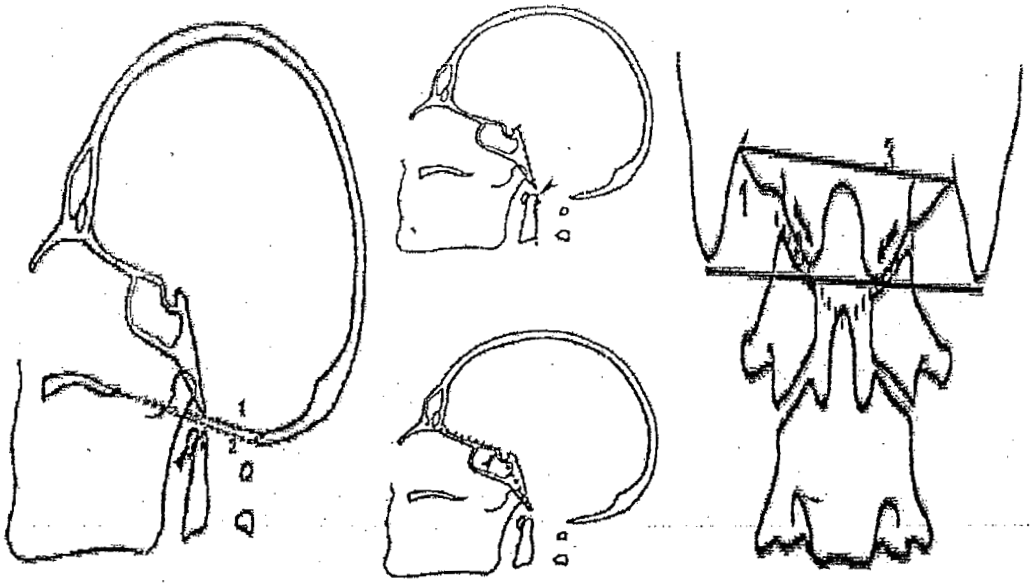

Malformations osseuses majeures

1/Invagination (impression) basilaire

Elle correspond à une position trop haute du rachis cervical supérieur qui fait procidence au niveau de la base du crâne. Elle résulte de l'hypoplasie du clivus et d'une platybasie .

La TDM permet une analyse précise des anomalies osseuses et l'IRM évalue les malformations neurologiques associées et les répercussions de la malformation osseuse

La position du sommet de l'odontoïde et de l'arc antérieur de l'atlas nettement au-dessus de la ligne de Chamberlain (plus de 5 mm) et/ou de MacGregor et la ligne bi-mastoïdienne

Association dans 1/3 des cas à une malformation de Chiari ou une syringomyélie

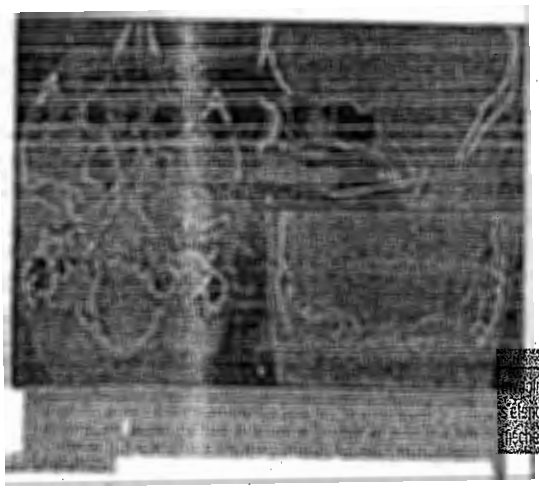



[illegible] Basilaire scanner avec reconstruction sagittale montre une apophyse odontoïde qui s'élève au-dessus de la ligne de Chamberlain de [illegible] associée à une assimilation de l'atlas fléche

5/11 m.ch.o.v

2/Occipitalisation de l'atlas

L'intégration de l'atlas à la base du crâne peut être complète ou partielle

4 types pouvant être associés : fusion de l'arc antérieur, fusion des masses latérales, fusion de l'arc postérieur, fusion de toute la vertèbre

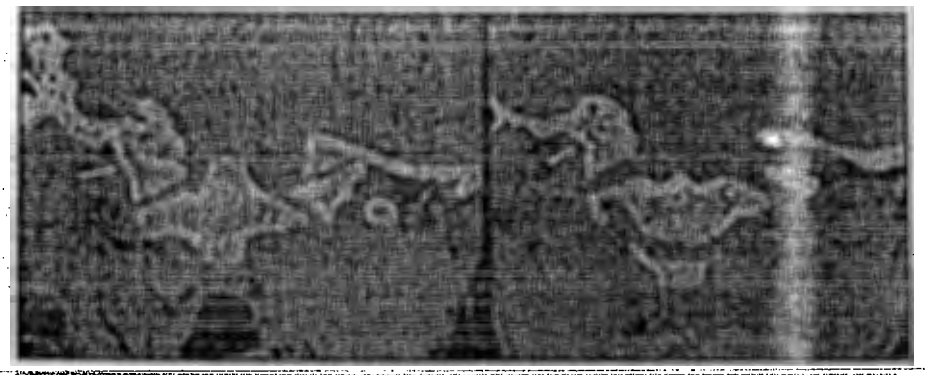

TDM en reconstructions coronales : occipitalisation de la masse latérale droite de l'atlas (flèche)

3/Malformations de l'axis

Agénésie de l'odontoïde (densa aplasia) : malformation exceptionnelle liée à l'absence de développement des noyaux d'ossification, forme incomplète hypoplasie de l'odontoïde, instabilité atlanto-axiale responsable d'un syndrome rachidien déficitaire. L'IRM peut démontrer les signes de souffrance médullaire (hyper-signal)



T2)



IRM en coupe sagittale T1 montrant une odontoïde mobile (flèche) déplacée en avant associée à une impression basilaire. L'ensemble est responsable d'une sténose du trou occipital et d'une compression du bulbe.

4 / Odontoïde mobile : séparation entre l'odontoïde et le corps de C2, l'odontoïde apparaît arrondie, de contours réguliers, limitée par une fine corticale, le canal rachidien se rétrécit lors de la flexion avec possibilité de souffrance médullaire (hyper-signal en IRM)



Odontoïde mobile avec importante compression médullaire [illegible] regard de C2 (hypersignal T2)

5/Luxation congénitale C1-C2

Elle résulte probablement d'une laxité du ligament transverse

Association à une trisomie 21 ou à des dysplasies osseuses

La dislocation atloïdo-axoïdienne apparaît en position indifférente, surtout en flexion (en TDM et/ou IRM)



TDM en reconstructions sagittales: Luxation C1-C2

Malformations osseuses mineures

Elles ne sont pas symptomatiques, cependant, elles peuvent induire des troubles de la statique se traduisant pas des algies cervicales et céphalées.

Elles peuvent être associées à des malformations osseuses majeures ou à des malformations du système nerveux.

Isolées, peuvent être méconnues en radiologie standard et en IRM

La TDM avec reformations multi-planaires reste la technique de référence

- **Asymétrie des structures osseuses**

Asymétrie des condyles occipitaux, des masses latérales de l'atlas et/ou de l'axis

Trouble de la statique responsable de céphalées, cervicalgies et torticolis si asymétrie importante

Association possible à des malformations cervico-faciales

IRM et surtout TDM en coupes coronales +++

- **Anomalies de l'atlas**

Les agénésies complètes ou partielles de l'arc postérieur sont rares, elles vont de l'agénésie complète (exceptionnelle) au spina bifida.

Le rachischisis antérieur est beaucoup plus rare que le rachischisis postérieur

7/11 m.ch.o.V

L'association des deux est responsable du « split-atlas »
La TDM et l'IRM identifient facilement le split-atlas et démontrent les malformations et les différencient des lésions traumatiques (fractures)

- **Anomalies de l'odontoïde**

Persistance de l'ossicule terminal par absence de fusion de l'ossicule Bergman à l'odontoïde après l'âge de 12 ans (diagnostic différentiel avec une fracture de l'odontoïde)
La taille de l'odontoïde peut varier (hypoplasie ou dolicho-odontoïde)

Malformations du névraxe

I/Les malformations de Chiari : traduisent une position basse des amygdales cérébelleuses au sein de la partie haute du canal rachidien cervical. Trois types de malformations de Chiari sont classiquement décrits

Malformation de Chiari type I : correspond à un déplacement variable des amygdales et des parties médianes des lobes inférieurs du cervelet à travers le foramen magnum dans le canal rachidien. Le tronc cérébral peut être allongé mais non-déplacé (ou d'une façon minime) et le V4 n'est pas abaissé au-dessous du trou occipital.
Association à une compression de la jonction bulbo-médullaire, à une syringomyélie (dans 25-50% des cas), à une hydrocéphalie (dans 15-25% des cas) ou encore, à une malformation osseuse de la charnière cervico-occipitale



Malformation de Chiari type II : petite fosse postérieure associée à un déplacement vers le bas vers le trou occipital et le canal rachidien cervical des amygdales cérébelleuses, du V4, du vermis et du tronc cérébral. Ce Chiari est presque habituellement observé chez le nourrisson et l'enfant qui présentent toujours une myélocèle ou myélo-méningocèle cervicale, lombaire ou lombo-sacrée. Cette malformation résulte d'une hypotension chronique du LCR. Cliniquement, il existe des troubles respiratoires majeurs, une hydrocéphalie avec hypertension intracrânienne

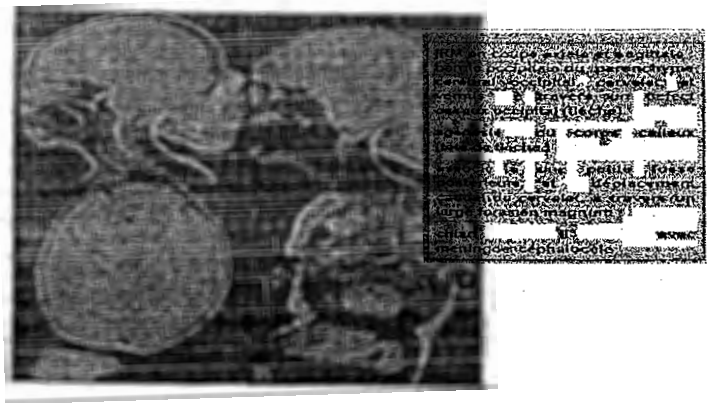

Malformation de Chiari type III : hernie des structures de la fosse postérieure au travers d'une déhiscence postérieure du canal rachidien à hauteur de C1, C2 ou C3 avec constitution d'une méningo-encéphalocèle postérieure. Dépistage périnatale important

La syringomyélie est une maladie rare caractérisée par la formation anormale d'une ou plusieurs cavités à l'intérieur de la moelle épinière,appelée syrinx (ce qui signifie"flûte" en grec) ou kyste. Ces cavités peuvent s'étendre et s'allonger dans le temps, endommageant la moelle épinière.
Dans la plupart des cas, la syringomyélie est une malformation congénitale impliquant le cerveau postérieur (cervelet), appelé aussi malformation de Chiari.
Cette malformation est caractérisée par la situation basse de la partie inférieure du cervelet (amygdales cérébelleuses), au niveau du trou occipital et dans le canal spinal. Ce déplacement bloque ou gêne la circulation normale du LCR (Liquide Céphalo Rachidien).

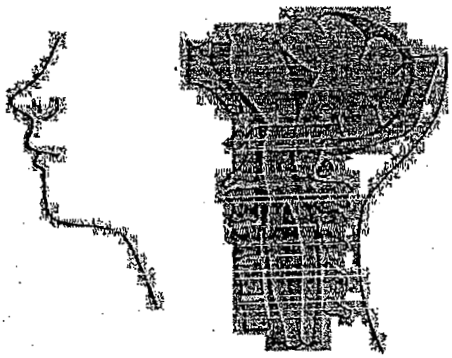

TRAITEMENT

Compte tenu d'une grande variabilité de l'évolution naturelle de la malformation de CHIARI , il faut envisager deux types de circonstances thérapeutiques :

A. **La chirurgie de la malformation de CHIARI** Elle est proposée précocément dans les syndromes de compression bulbaire survenant principalement chez le nourrisson porteur d'une myélodysplasie avec CHIARI II et hydrocéphalie. La décompression se limite au Forman Magnum et à une laminectomie libérant la hernie vermienne : le risque veineux limite l'ouverture occipitale.

9/M m.ch.a.U

Avec l'analyse I.R.M. et l'utilisation de l'échographie per-opératoire repèrant l'obex, VENES propose le drainage du 4eme ventricule lorsqu'il est dilaté et parfois exclu (VENES, 1986). La mortalité et morbidité post-opératoire élevée est liée à la lenteur de régression des troubles bulbaires.

Chez l'adulte, Une décompression de la région du foramen magnum avec plastie d'agrandissement de la dure-mère peut être proposée pour les malformations de CHIARI symptomatiques (céphalées à l'effort ou aux changements de position par exemple).

B- Les dérivations Les dérivations syringo-sous-arachnoïdiennes réalisées à l'occasion de l'abord direct de la cavité sont jugées peu performantes du fait de la persistance d'une compression d'aval dans la circulation L.C.S. (Foramen Magnum). Certains préconisent une dérivation syringo-cisternale pour shunter l'obstacle foraminal.

Les dérivations syringo-péritonéales ou pleurales, auraient un taux de succès supérieur (50 à 75%). C'est le traitement des syringomyélies post-traumatiques.

C - Les indications Le schéma décisionnel dépend de la symptomatologie en cause et des critères d'imagerie principalement I.R.M. : L'existence de signes de compression est l'argument dominant en faveur de l'abord direct d'une malformation de CHIARI. Une hydrocéphalie associée oriente vers une dérivation ventriculaire et la vérification de son fonctionnement. La décompression d'une lésion extra- ou intra-médullaire doit être systématiquement envisagée. En présence d'une H.S. volumineuse à symptomatologie médullaire évolutive, les deux options décompression ou drainage spinal doivent être discutées. Enfin, les syringomyélies sans anomalies de la charnière (syringomyélie post-traumatiques ou post opératoires) sont traitées par dérivation syringo-sous-arachnoïdienne ou péritonéale.

II/La malformation de Dandy-Walker (MDW)

La malformation de Dandy-Walker (MDW) est définie comme l'association d'une hydrocéphalie, d'une agénésie partielle ou totale du vermis cérébelleux, et d'un kyste de la fosse cérébrale postérieure en communication avec le IVème ventricule.

L'incidence de la MDW est de l'ordre de 1 cas pour 100 000 naissances vivantes, elle est plus fréquente chez les garçons (1,24 pour 100 000) que chez les filles (0,78 pour 100 000).

La MDW représente 3,5% des hydrocéphalies infantiles.

En cas de communication normale entre le IVème ventricule et les espaces arachnoïdiens, certains auteurs ont parlé de Dandy Walker variant,. On a d'abord pensé que la MDW était due à une atrésie des foramens de Luschka et de Magendie, mais il a été montré ensuite que des patients avec foramens intacts pouvaient présenter une MDW.

Le tableau clinique est celui d'une hydrocéphalie à début précoce avec bombement de l'occiput. Des signes d'atteinte de la fosse postérieure tels que paralysies des nerfs crâniens, nystagmus ou ataxie sont fréquents.

Il semble exister des associations préférentielles avec certaines malformations telles que cardiopathies, fente labio-palatine, ou défauts de fermeturedu tube neural. Le diagnostic prénatal est possible par échographie qui recherchera un kyste de la fosse cérébrale postérieure et une agénésie du vermis cérébelleux. Il est préférable de confirmer le diagnostic par une IRM foetale.

Traitement chirurgical

• Si la malformation cérébrale kystique a été découverte:

– en cours de grossesse :

• Soit: intervenir par endoscopie in utero entre la24ème et la 32ème semaines de gestation pour créer un shunt ventriculo-amniotique, qui sera remplacé à la naissance par un shunt ventriculopéritonéal.

• Soit: Abstention et suivi de l'évolution après la naissance, en raison du diagnostic différentiel délicat entre les variantes de la normale et l'hydrocéphalieou kyste.

– A la naissance:

• Soit: intervenir avec un shunt pour éviter la compression des structures cérébrales due au kyste ou à une hydrocéphalie

• Soit: abstention et n'intervenir qu'en cas de signes de souffrance cérébrale

Conclusion

Les anomalies de développement de la charnière cervico-occipitale peuvent concerner les structures osseuses et neurologiques .

Ces différentes anomalies s'associent souvent et forment un complexe lésionnel.

L'imagerie en coupes TDM et IRM permet une étude anatomique précise, un classement de ces différentes malformations et une appréciation de leurs répercussions neurologiques

M.ch.o.v